

# Anatomi och fysiologi

## Förteckning och bilder över nerver och kärl som "lätt kan skadas"

Till förteckningen, [klicka här](#)

# Förteckning över perifera nerver och kärl som "lätt kan skadas"

## **Hals**

*A.Carotis communis* och *V.Jugularis*, se bild [klicka här](#)

*Plexus brachialis* samt *A.* och *V.Subclavia*, se bild [klicka här](#)

## **Överarm**

*N.Medianus* och *cutaneus* samt *A.brachialis* och *V.basilica*, se bild [klicka här](#)

## **Armbåge**

*N.radialis*, *medianus* och *ulnaris* samt *A.brachialis*, *radialis* och *ulnaris* se bild [klicka här](#)

## **Handled**

*N.Medianus* och *ulnaris* samt *A.radialis* och *ulnaris* se bild [klicka här](#)

**Lymfsystemet**, se bild [klicka här](#)

## **Höft/ljumske**

*N.Femoralis* samt *A.Femoralis* och *V.Femoralis*, se bild [klicka här](#)

## **Lår/främre – distalt**

*A.Femoralis* och *V.Femoralis* samma bild som ovan.

## **Lår/bakre – distalt och knävecket**

*N.Peroneus communis* och *Tibialis* samt *A.Poplitea* och *V.Poplitea*, se bilder (2st) [klicka här](#)

## **Underben/bakre – proximalt**

*N.Peroneus communis* (dorsalt om caput fibula) se bild [klicka här](#)

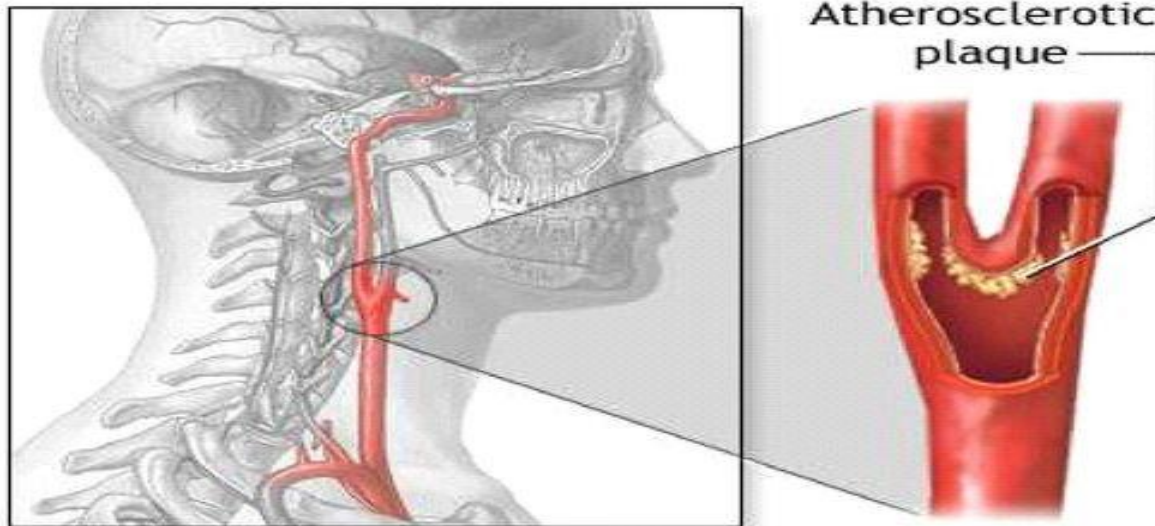
## **Underben/bakre – distalt/ vrist – medialt**

*N.Tibialis* samt *A.* och *V.Tibialis*, se bilder (2st) [klicka här](#)

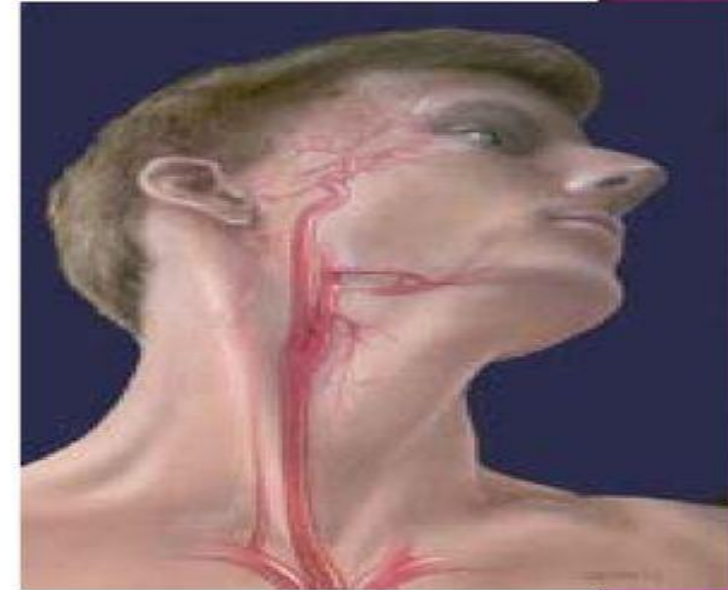
# A.Carotis communis och V.Jugularis

Tillbaka till förteckningen, [klicka här](#)

## HALSKÄRL = ”CAROTIS” ARTÄREN



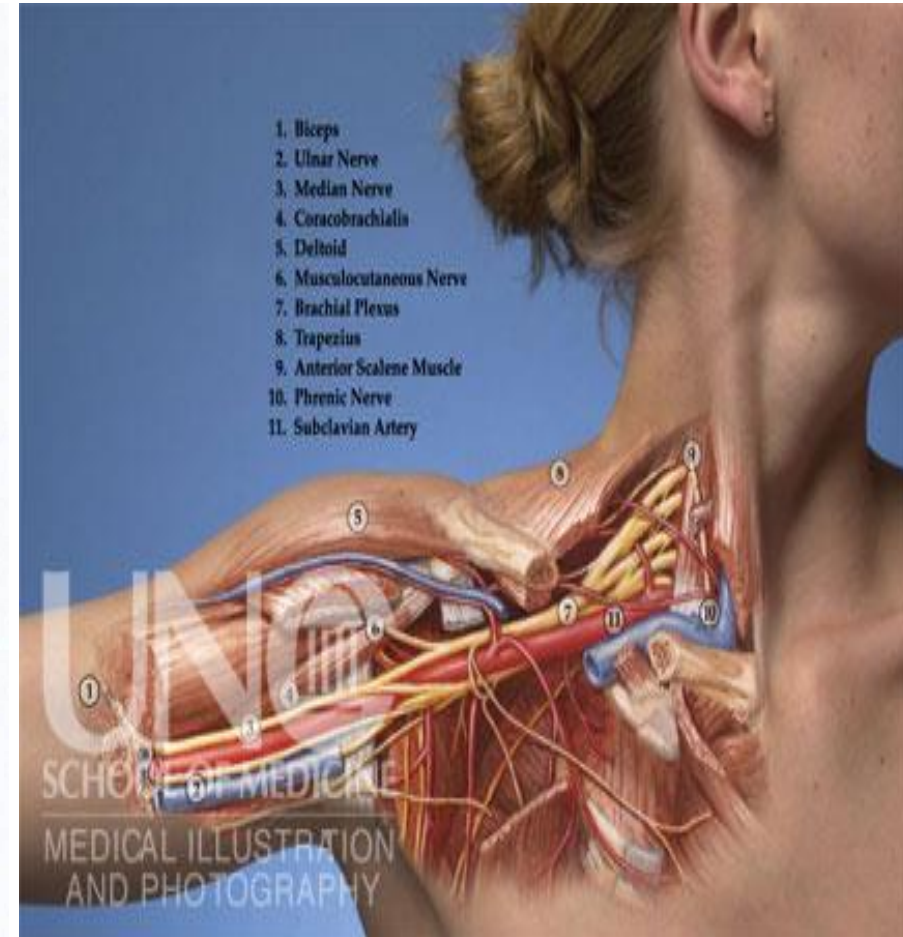
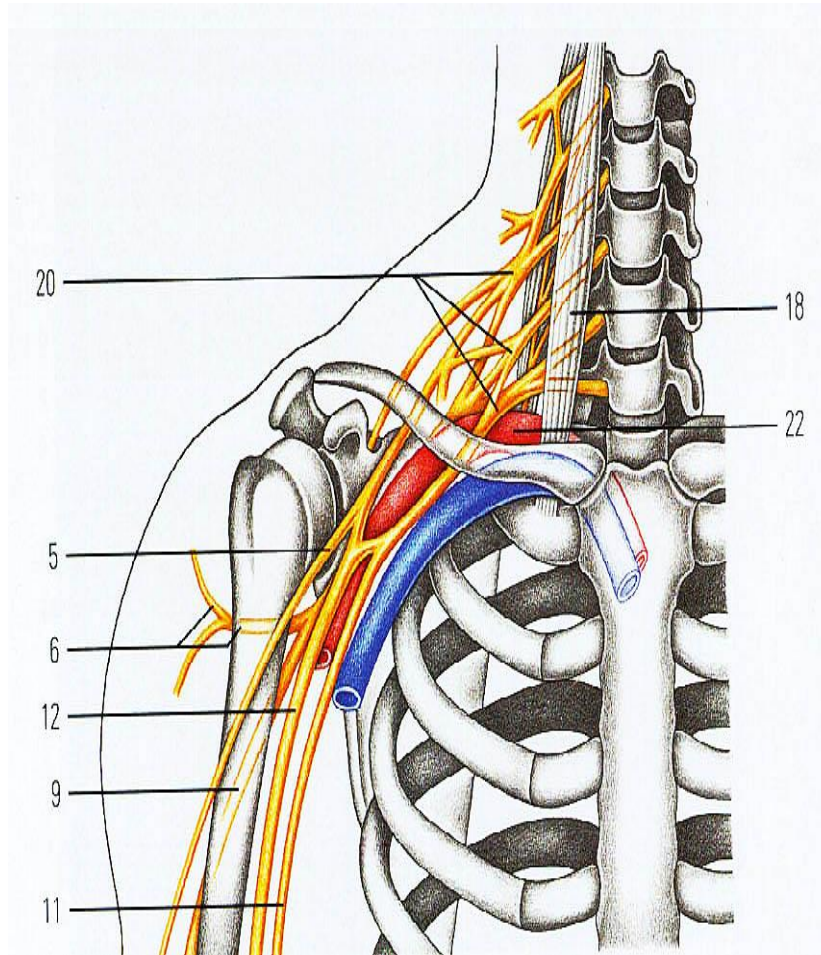
adam.com



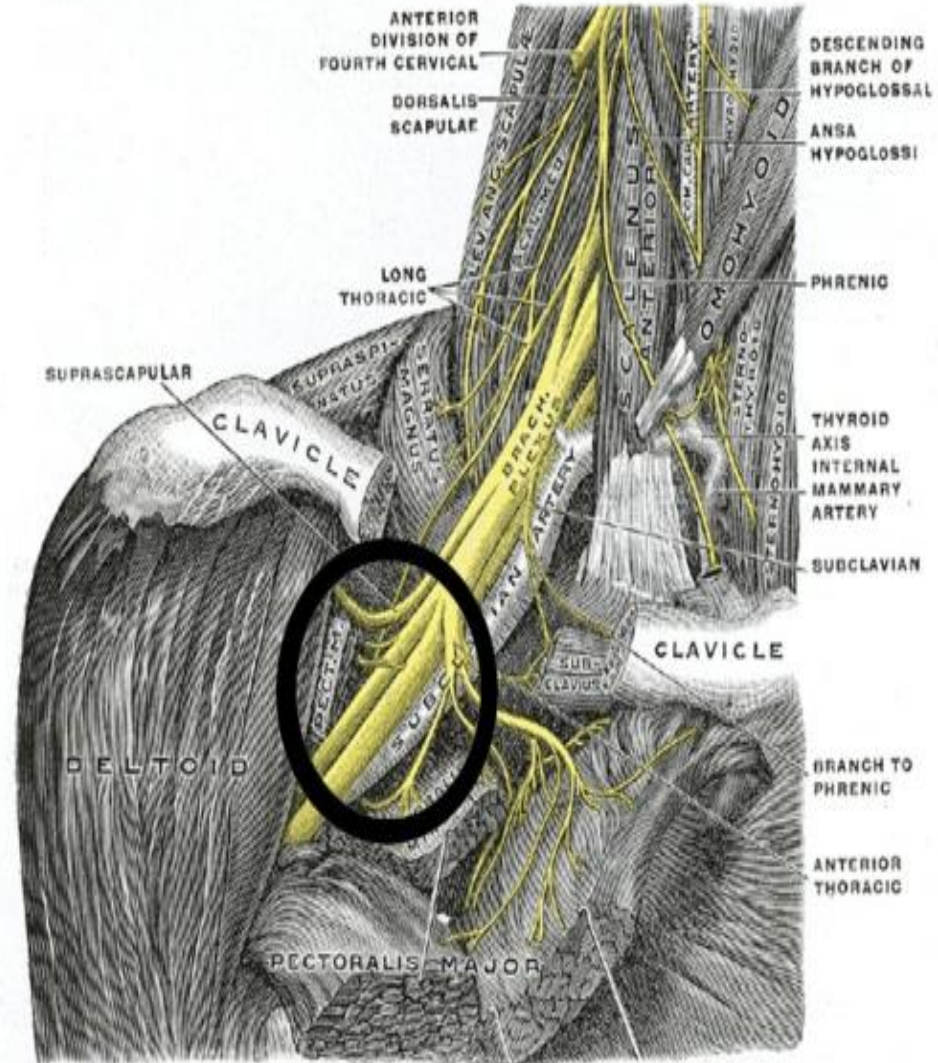
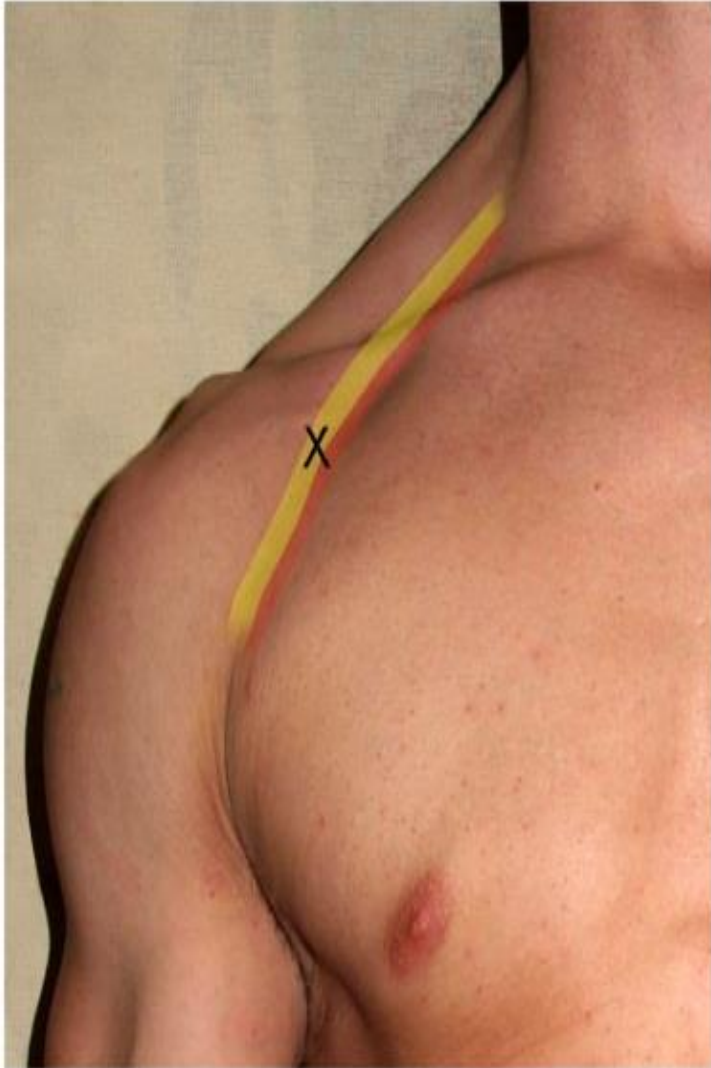
Stroke NLL 2007

# Plexus brachialis passage till armen

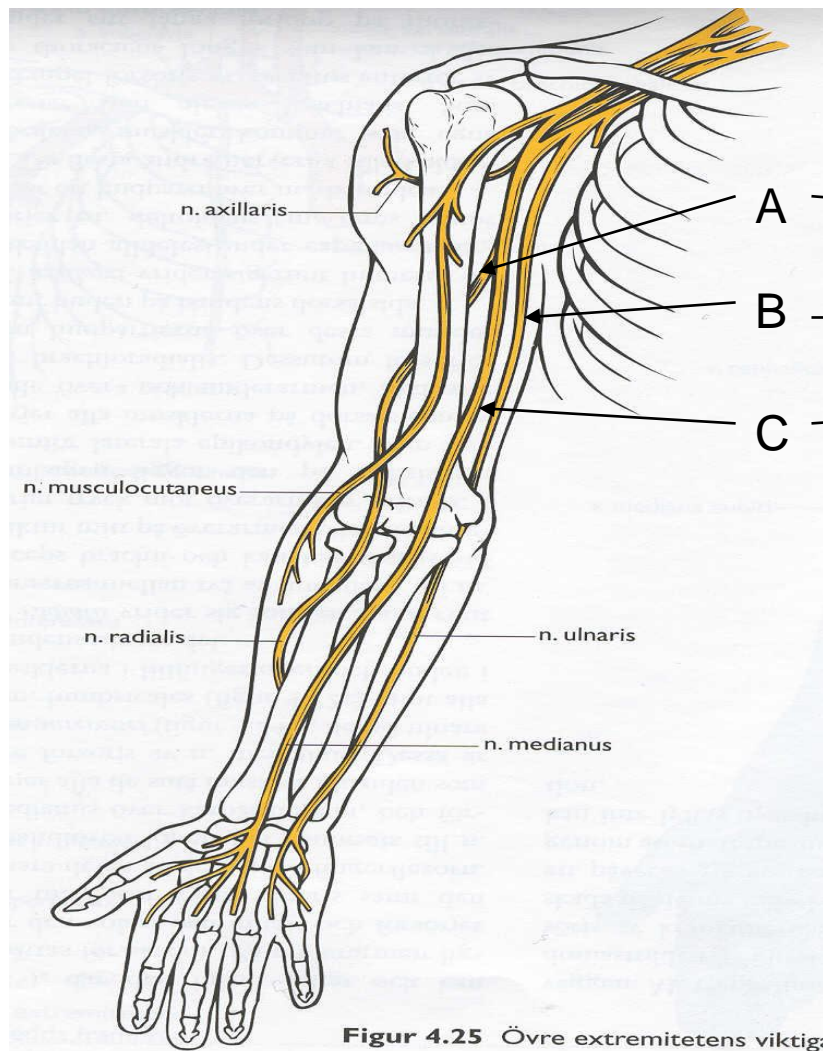
Tillbaka till förteckningen, [klicka här](#)



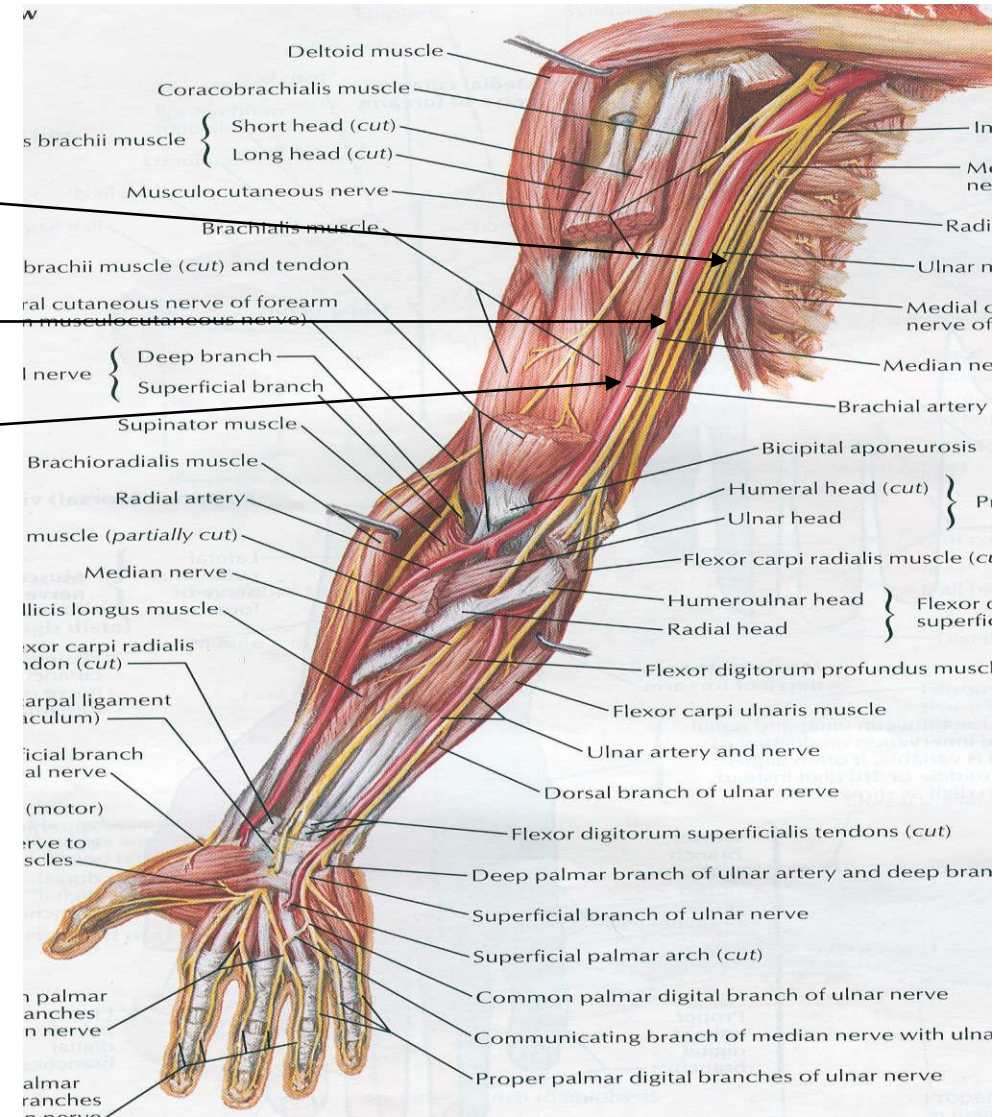
Tillbaka till förteckningen, [klicka här](#)



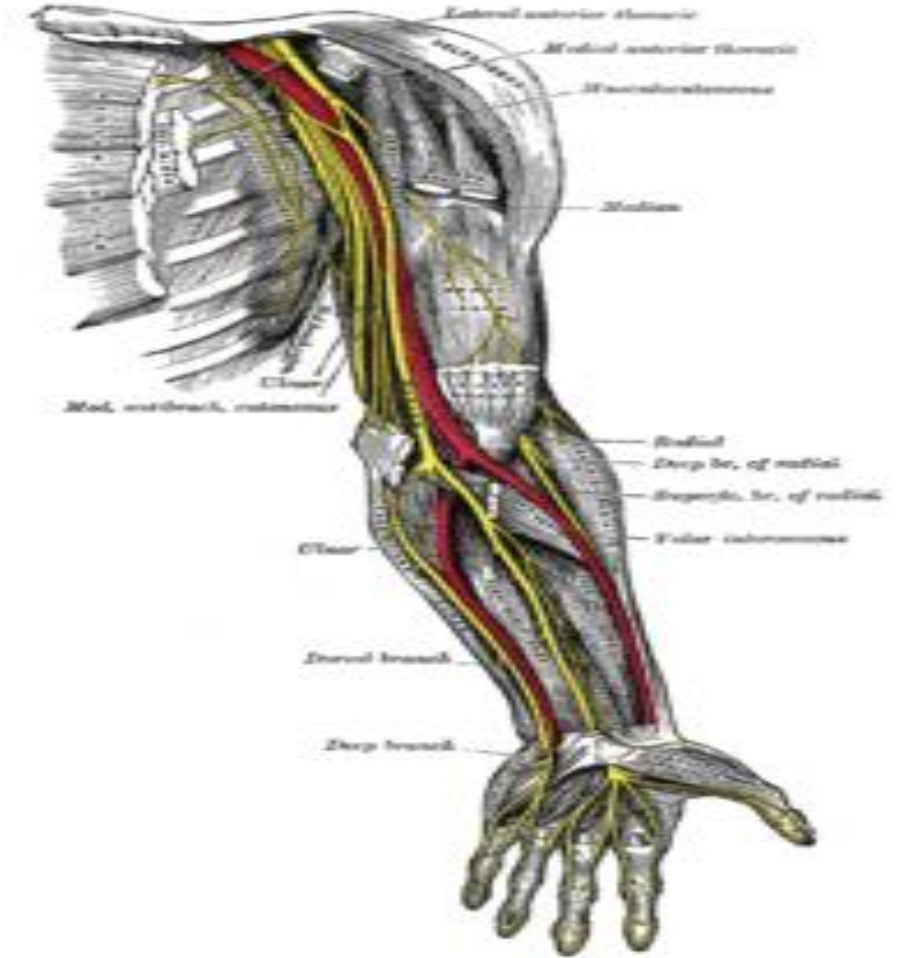
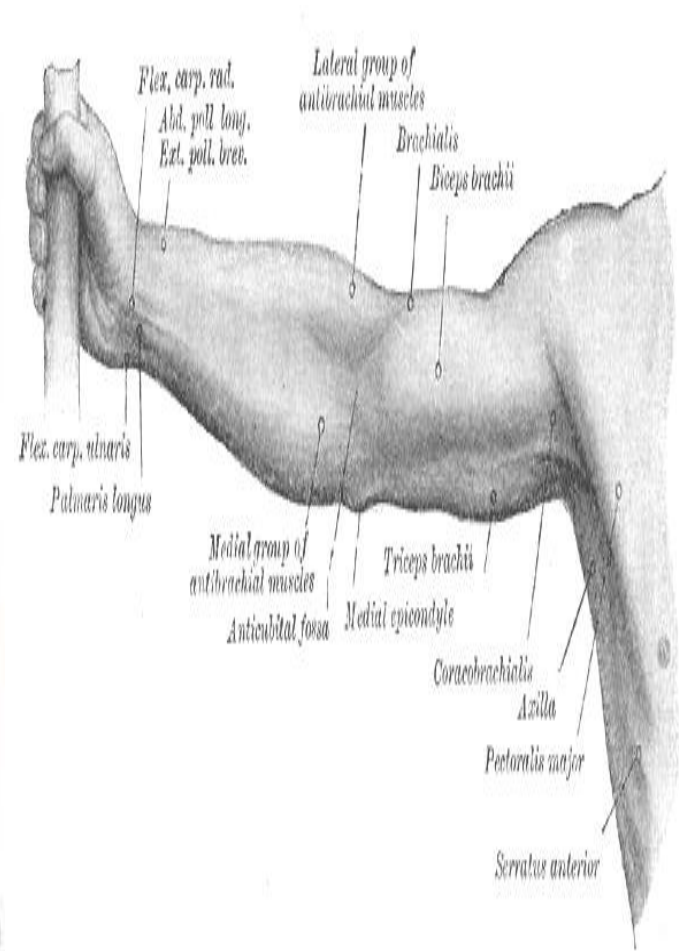
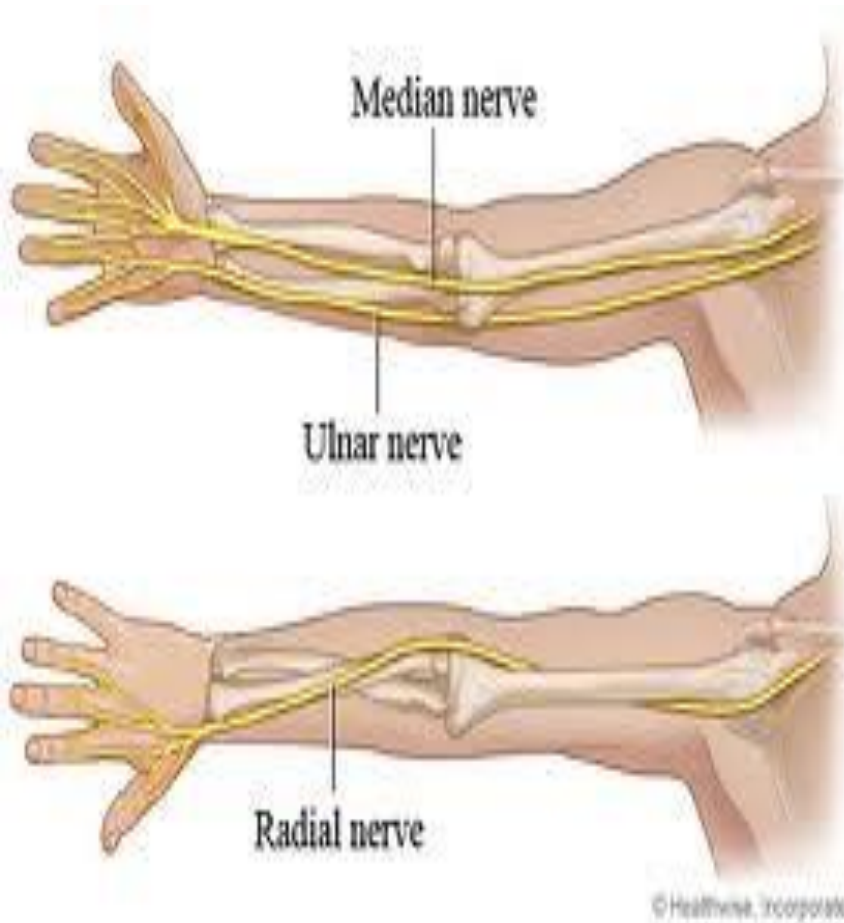# Armensnerver A=N.radialis, B=n.ulnaris, C=n.medianus, [Tillbaka till förteckningen, klicka här](#)



Figur 4.25 Övre extremitetens viktiga

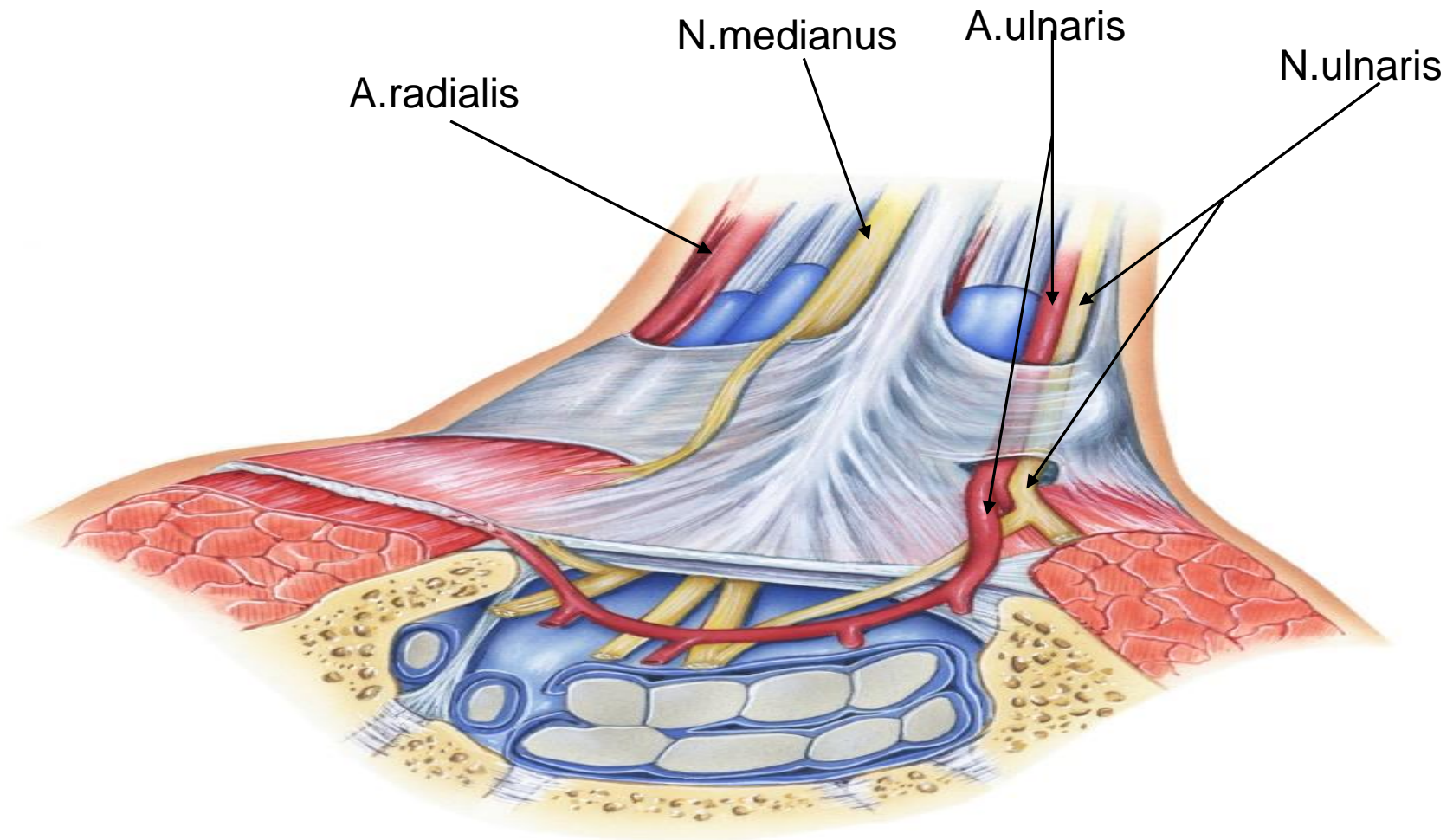


# Armens nerver, n.medianus, n.ulnaris och n.radialis, [Tillbaka till förteckningen, Klicka här](#)



# N.medianus och ulnaris samt A.radialis och ulnaris

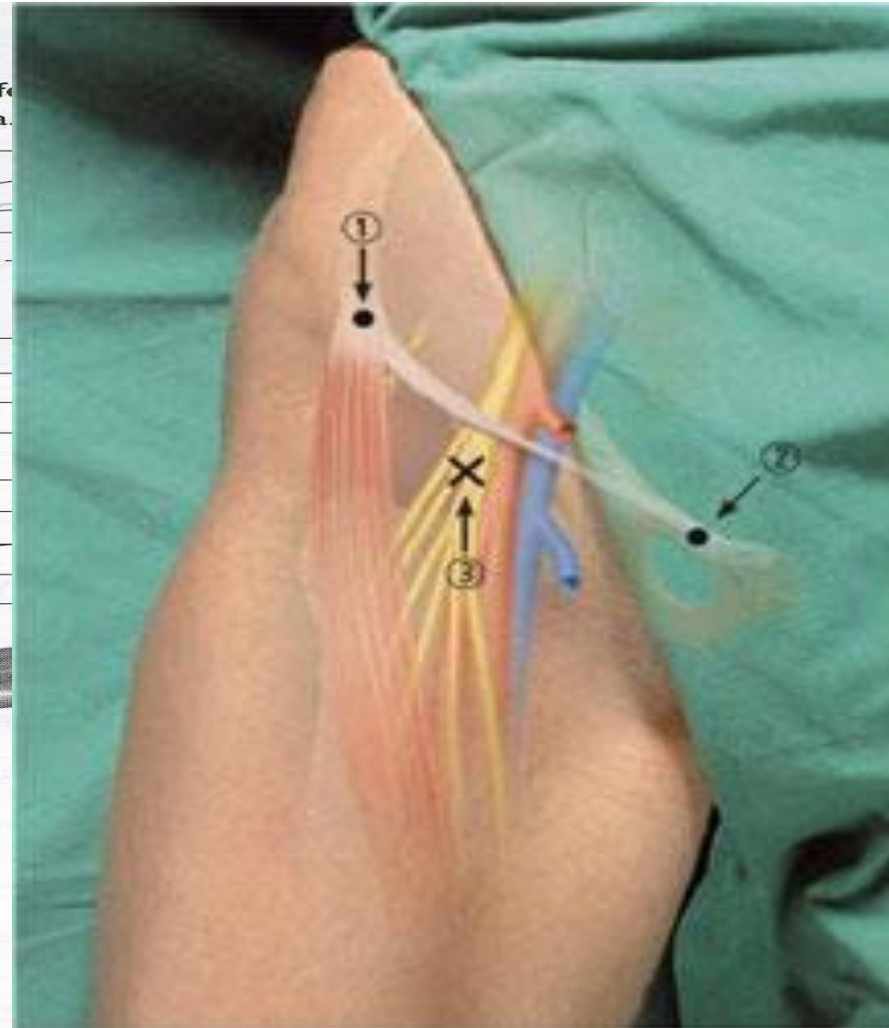
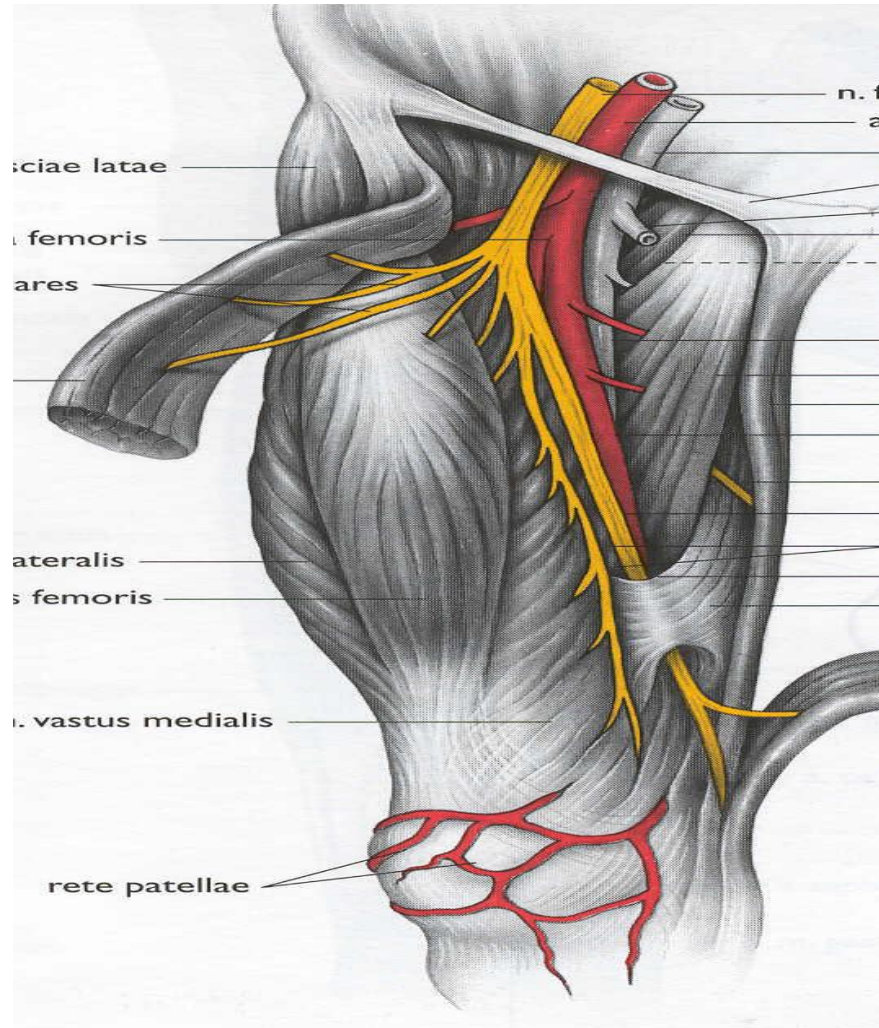
Tillbaka till förteckningen, [klicka här](#)



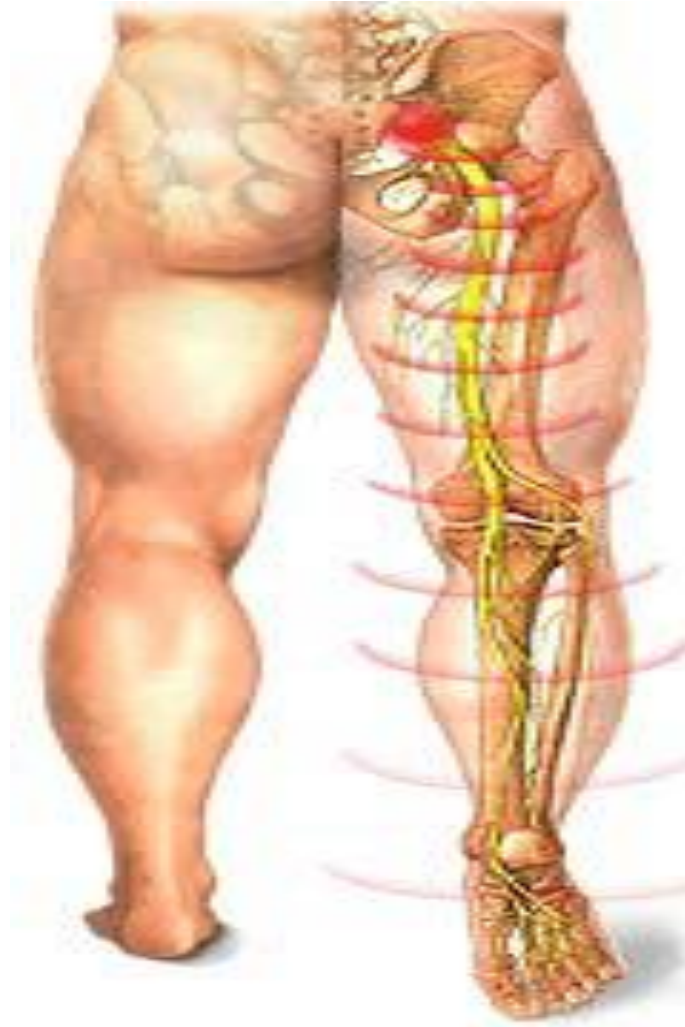


# NAV.Femoralis

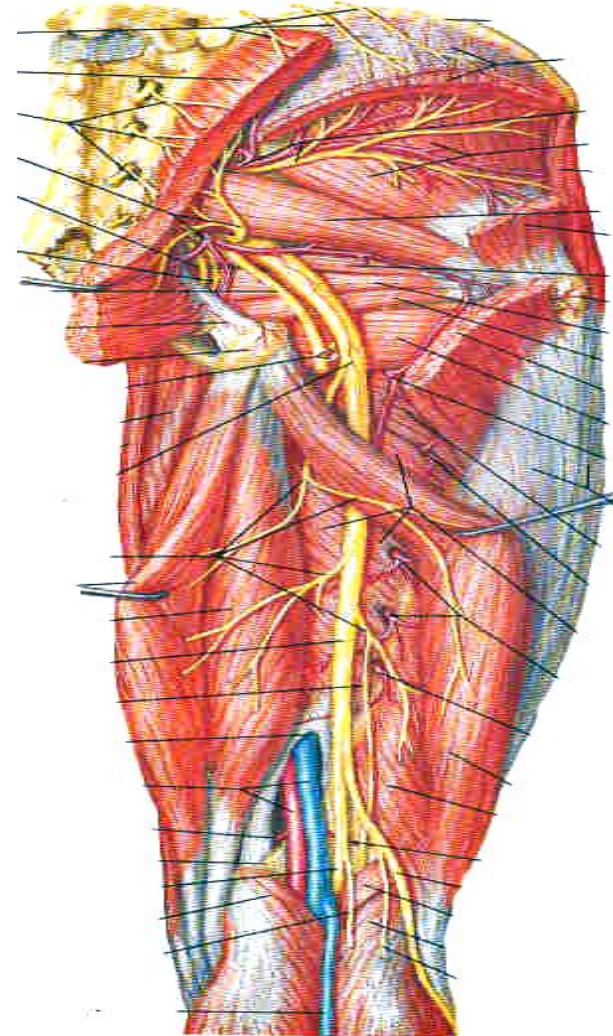
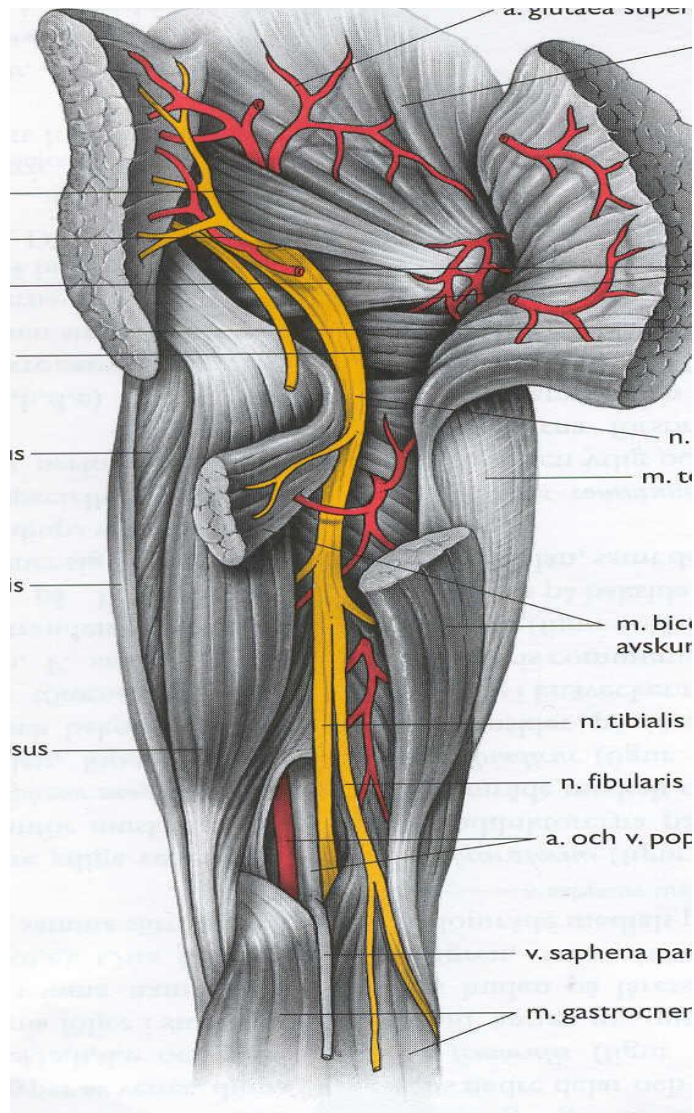
Tillbaka till förteckningen, [klicka här](#)



# N. Ischiadicus

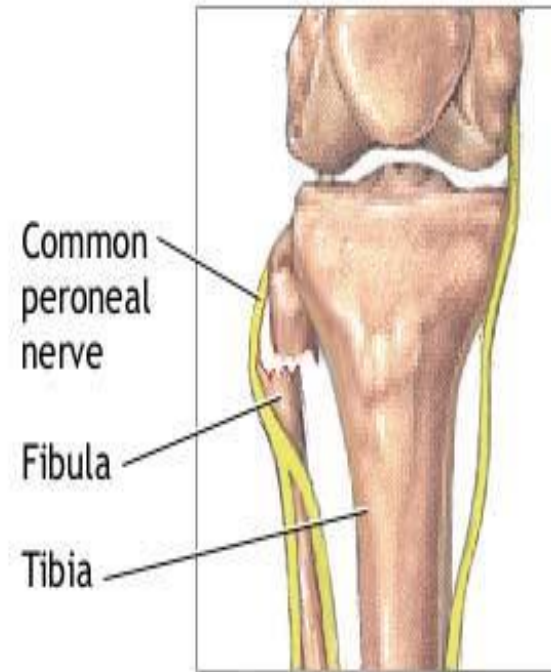
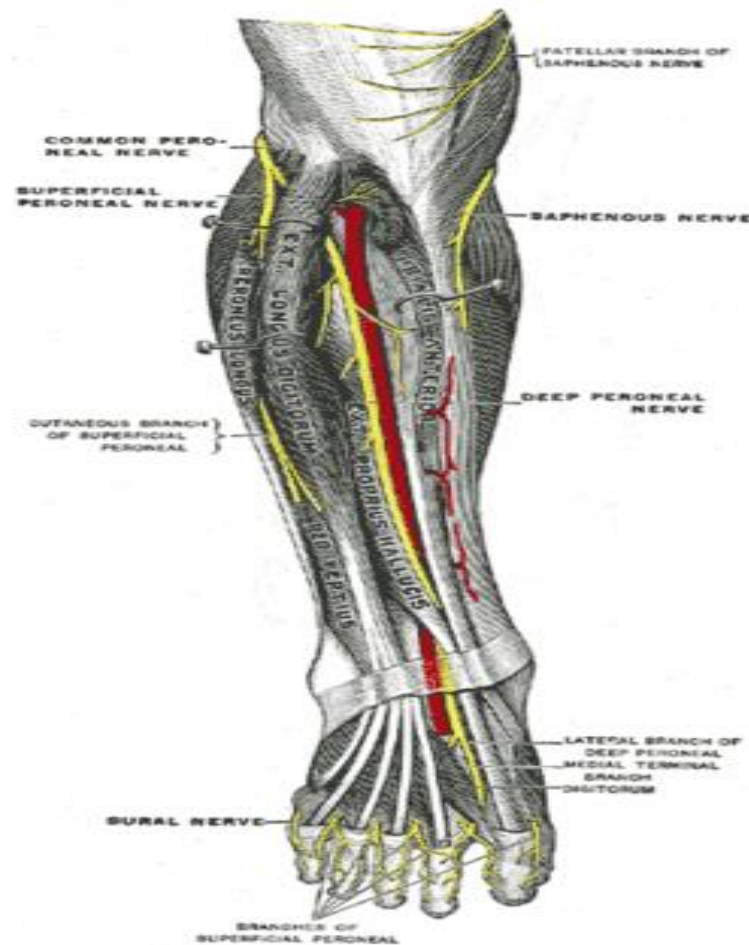


# N.ischiadicus(n.tibialis, n.peroneus communis), n.gluteus superior, n.gluteus inferior, [Tillbaka till förteckningen, klicka här](#)



# N. Peroneus communis

Tillbaka till förteckningen, [klicka här](#)

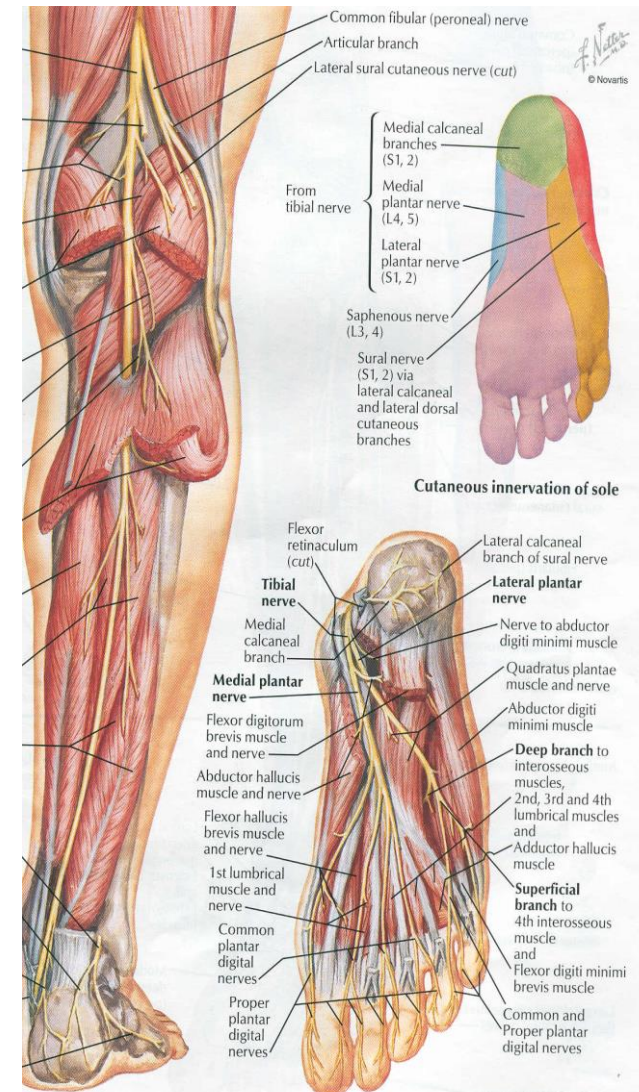
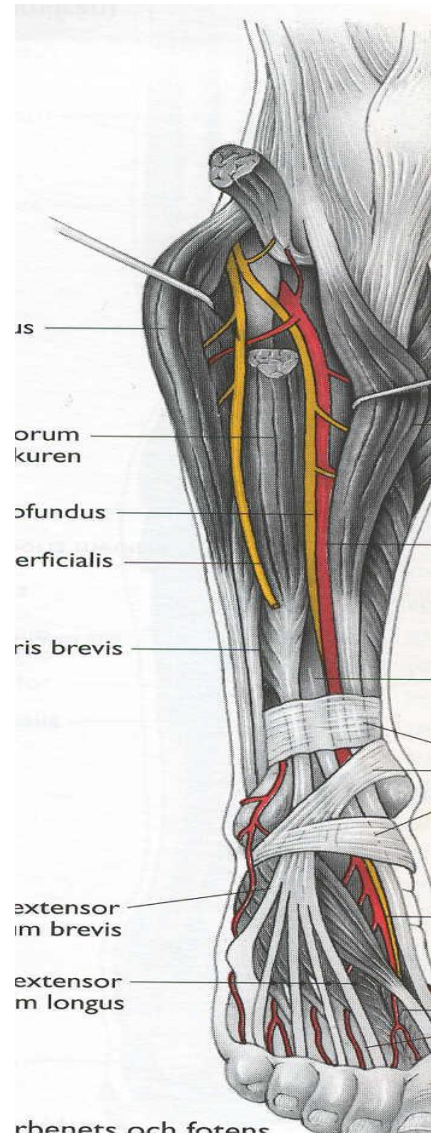


Broken fibula causes damage to peroneal nerve



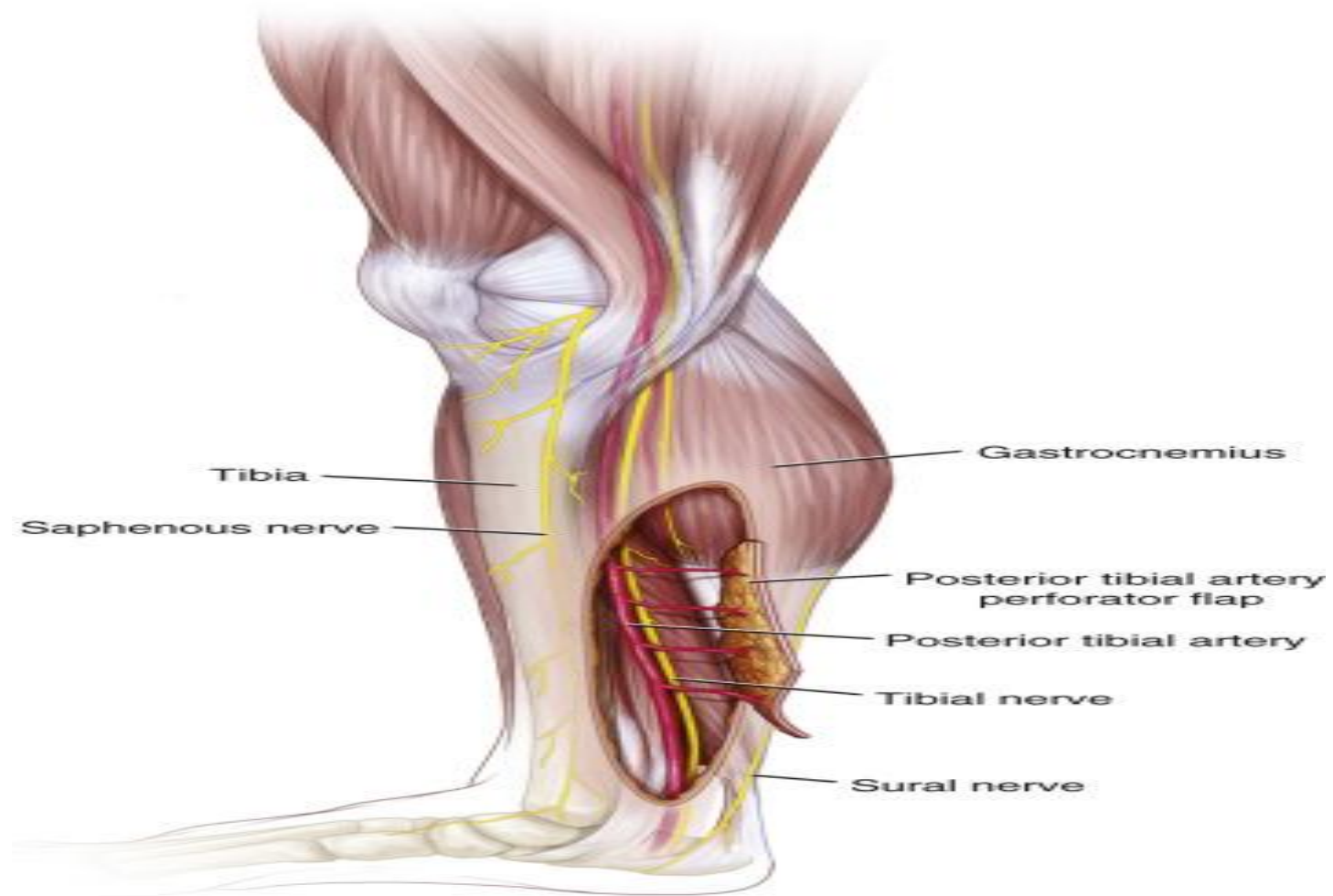
# N. Peroneus superficialis et profundus, n. tibialis

Tillbaka till förteckningen, [klicka här](#)



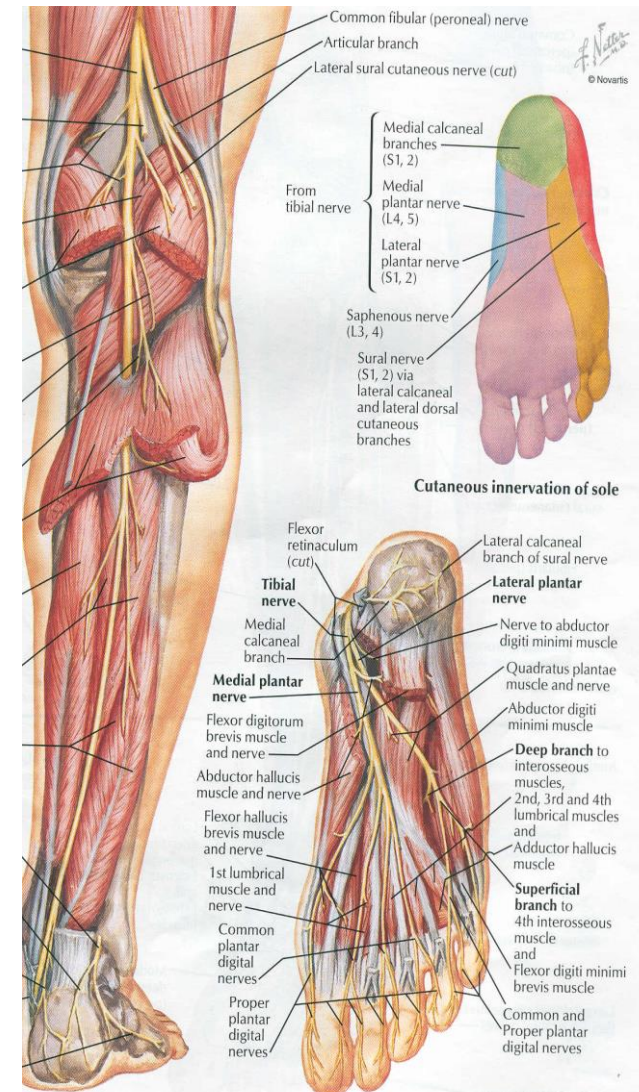
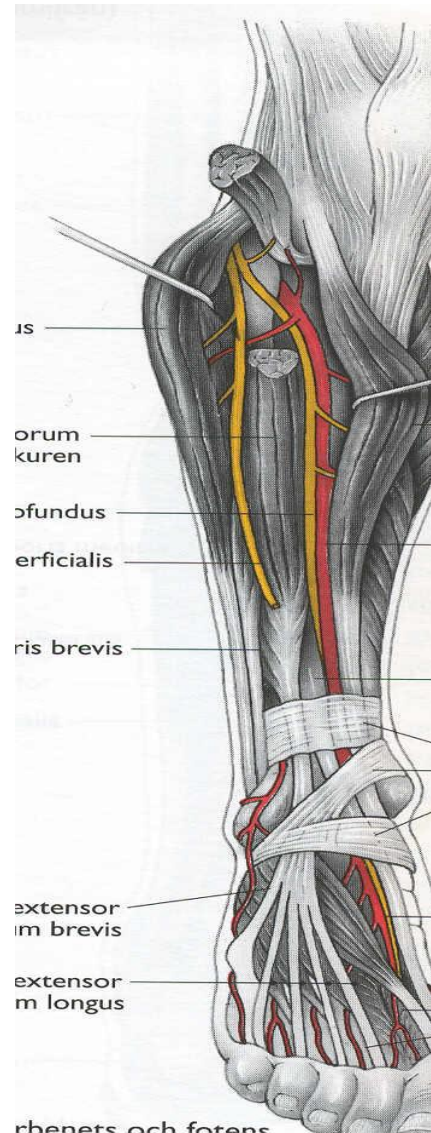
# N.Tibialis och A.Tibialis

Tillbaka till förteckningen, [klicka här](#)

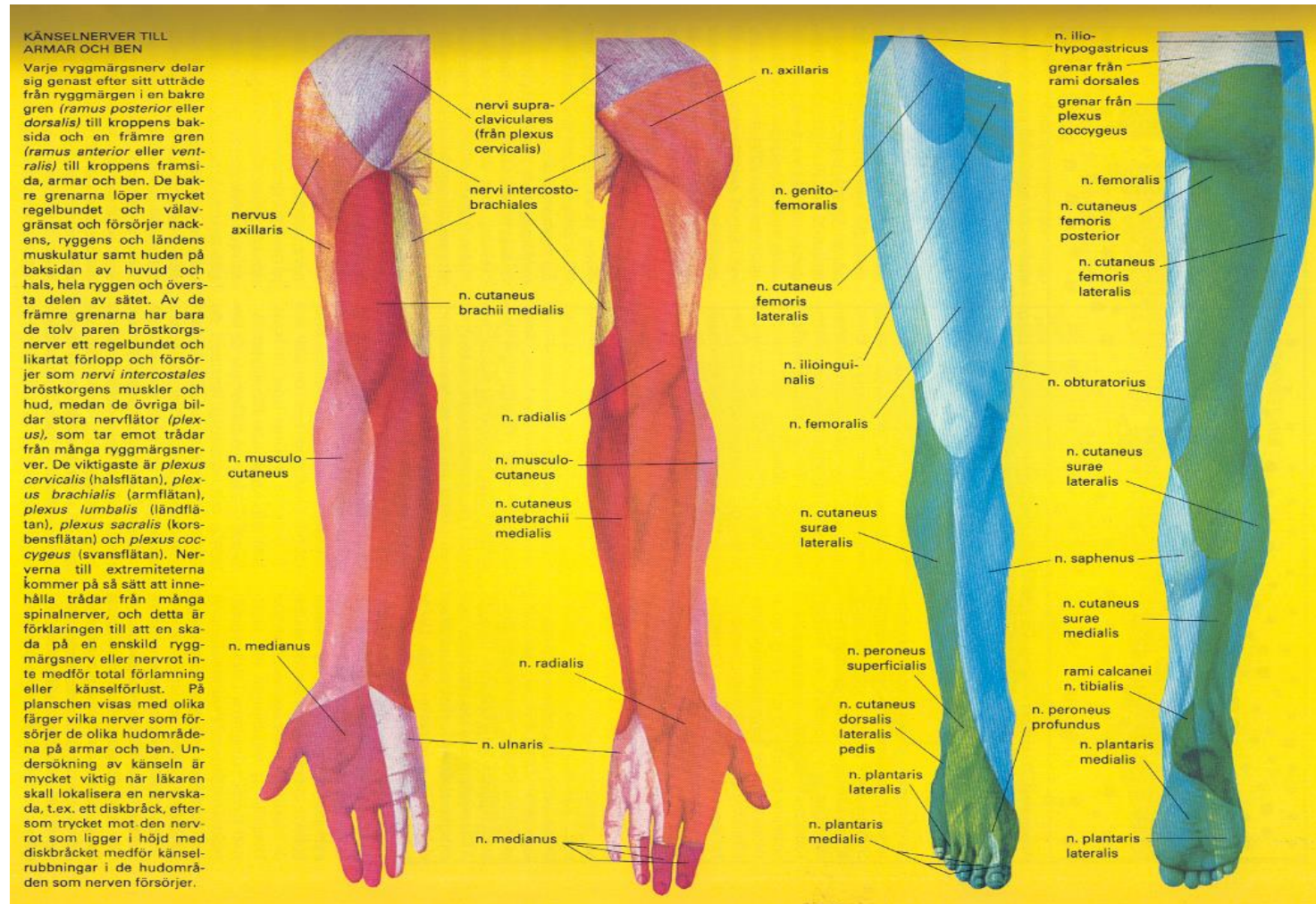


# N. Peroneus superficialis et profundus, n. tibialis

Tillbaka till förteckningen, [klicka här](#)



# Hud dermatom





**Lymfkärnen,** *i huvudsak* är det områdena med samlingar av lymfkörtlar (röda ringarna i höger bild) som bör beaktas i behandlingen, Tillbaka till förteckningen, [klicka här](#)

